
Содержание

Предисловие к изданию на английском языке	11
Список сокращений и условных обозначений	12
Редакторы	14
Авторы	15
1. Формирование доступа при лапароскопических и робот- ассистированных операциях	19
Осложнения лапароскопического доступа	23
Типы троакаров.....	26
Троакарные грыжи.....	29
Ушивание фасции.....	29
Выход из брюшной полости	30
Заключение	31
Список литературы	31
2. Лапароскопические операции на почке	33
Введение.....	33
Список оборудования.....	33
Планирование операции	34
Предоперационные методы визуализации	37
Функция почки	38
Чрезбрюшинный доступ.....	39
Простая/радикальная нефрэктомия	42
Резекция почки	45
Забрюшинный доступ.....	48
Список литературы	50
3. Лапароскопическая и робот-ассистированная реконструкция верхних мочевыводящих путей	53
Введение.....	53
Дистальный отдел мочеточника.....	55
Стриктуры среднего и проксимального отделов мочеточника.....	64
Список литературы	74
4. Лапароскопическая и робот-ассистированная адреналэктомия	77
Введение.....	77
Оборудование.....	82

Список оборудования для лапароскопической адреналэктомии	82
Список оборудования для робот-ассистированной адреналэктомии ..	83
Техника операции	83
Осложнения лапароскопической адреналэктомии	102
Заключение	104
Список литературы	104
5. Робот-ассистированная радикальная простатэктомия	106
Введение	106
Техника операции	107
Робот-ассистированная лимфодиссекция	124
Советы, приемы и сложные случаи	125
Клиническая практика	133
Результаты робот-ассистированной радикальной простатэктомии	136
Новые разработки в робот-ассистированной радикальной простатэктомии	143
Список литературы	145
6. Робот-ассистированная резекция почки	150
Введение	150
Робот-ассистированная резекция почки, чрезбрюшинный доступ	154
Робот-ассистированная резекция почки, забрюшинный доступ	161
Пери- и послеоперационные особенности	163
Список литературы	168
7. Робот-ассистированная радикальная цистэктомия	172
Введение	172
История развития малоинвазивной радикальной цистэктомии	172
Хирургические показания и кривая обучения	174
Тазовая лимфодиссекция	178
Предоперационное обследование и подготовка	179
Робот-ассистированная радикальная цистэктомия	180
Техника	181
Экстракорпоральное создание резервуара	185
Интракорпоральное создание резервуара	186
Неконтинентная деривация мочи (подвздошный кондуит)	188
Континентная деривация мочи (ортотопический подвздошный неobladder)	191
Неobladder по Штудеру	192
Осложнения и анализ экономической эффективности	193
Заключение	194
Список литературы	195
8. Робот-ассистированная пиелопластика	199
Введение	199
Робот-ассистированная и лапароскопическая пиелопластика	200

Забрюшинный и чрезбрюшинный доступы	205
Однопортовая робот-ассистированная пиелопластика	206
Робот-ассистированная пиелопластика: список оборудования	207
Описание операции	207
Осложнения	214
Наблюдение	217
Результаты	217
Список литературы	217
9. Робот-ассистированная сакрокольпопексия	221
Введение	221
Показания/противопоказания	222
Сакрокольпопексия с одновременной гистерэктомией	223
Робот-ассистированная чрезбрюшинная сакрокольпопексия	224
Описание операции	224
Результаты	232
Осложнения	234
Список литературы	236
10. Лапароскопическая и робот-ассистированная	
 однопортовая хирургия	239
Лапароскопическая однопортовая хирургия	239
Робот-ассистированный однопортовый доступ	244
Новая эра однопортовых операций	250
Хирургическая платформа SP®	252
Заключение	254
Список литературы	255
11. Инструменты для операций по поводу мочекаменной болезни	258
Введение	258
Базовое оборудование	258
Эндоскопы	262
Интракорпоральные литотриптеры	274
Дополнительные инструменты	285
Заключение	291
Список литературы	291
12. Чрескожные операции при крупных камнях почки	
 (перкутанная нефролитотомия)	296
Противопоказания к перкутанной нефролитотомии	296
Положение пациента	296
Чрескожный доступ	297
Размер доступа	297
Перкутанная нефролитотомия под эндоскопическим	
контролем	298
Техника операции	299
Пункция чашечно-лоханочной системы и создание доступа	302
Бужирование хода	304

Дробление камня и бездренажная техника.....	305
Осложнения	306
Заключение	306
Список литературы	307
13. Уретероскопия при мочекаменной болезни.....	308
Введение.....	308
Показания для ретроградного доступа при камнях почки.....	308
Показания для уретероскопии при камнях мочеточника	309
Состав камня и уретероскопия.....	310
Особые случаи.....	310
Предоперационная оценка.....	312
Техника операции	313
Виды литотриптеров и техника дробления.....	316
Мочеточниковые стенты	319
Трудный доступ в мочеточник	320
Современные уретероскопы.....	322
Осложнения	326
Ключевые аспекты.....	327
Список литературы	328
14. Эндоскопическое рассечение стриктур	333
Введение.....	333
Обструкция лоханочно-мочеточникового сегмента	333
Техника чрескожной антеградной эндопиелотомии	337
Техника ретроградной эндопиелотомии	340
Стриктуры мочеточника.....	341
Техника эндоуретеротомии	343
Особые случаи.....	345
Заключение	352
Эндопиелотомия и эндоуретеротомия.....	352
Внутренняя оптическая уретротомия	353
Список литературы	353
15. Энуклеация предстательной железы.....	357
Введение.....	357
Современное оборудование, используемое для энуклеации предстательной железы гольмиевым лазером	359
Энуклеация предстательной железы гольмиевым лазером: пошаговая техника.....	362
Ожидаемые послеоперационные результаты	369
Заключение	371
Список литературы	371
16. Фотоселективная вапоризация предстательной железы.....	374
Историческая справка	374
Показания	375

Предоперационная подготовка и обследование.....	375
Техника операции.....	377
Послеоперационное ведение	383
Эффективность.....	384
Осложнения	386
Особые случаи.....	389
Заключение	391
Список литературы.....	391
17. Трансуретральная резекция предстательной железы (без применения лазера).....	395
Краткий обзор.....	395
Показания	395
Подготовка пациента.....	396
Укладка пациента	396
Биполярная трансуретральная резекция предстательной железы	397
Техника операции.....	398
Результаты.....	400
Осложнения	402
Трансуретральная водоструйная роботическая абляция	403
Список оборудования.....	403
Техника операции.....	405
Послеоперационное ведение	407
Результаты.....	407
Заключение	411
Список литературы.....	411
18. Новые альтернативные методы лечения симптомов нижних мочевых путей, связанных с доброкачественной гиперплазией предстательной железы	414
Определения и используемые термины.....	414
Эпидемиология доброкачественной гиперплазии предстательной железы и симптомов нарушенного мочеиспускания	415
Патофизиология доброкачественной гиперплазии предстательной железы и симптомов нарушенного мочеиспускания.....	416
Медицинский анамнез	416
Физикальное исследование.....	421
Модификация образа жизни	424
Активное наблюдение	425
Лекарственная терапия симптомов нижних мочевых путей и доброкачественной гиперплазии предстательной железы.....	426
Хирургическое лечение симптомов нижних мочевых путей и доброкачественной гиперплазии предстательной железы.....	426

Альтернативные виды дренирования мочевого пузыря в особых случаях	434
Хирургическое лечение в отдельных группах пациентов	435
Экспериментальные методы	436
Список литературы	439
Предметный указатель	447

Формирование доступа при лапароскопических и робот-ассистированных операциях

1

Эндрю Бергерсен, Бенджамин Р. Ли

Формирование доступа в брюшную полость является одним из наиболее важных этапов любой лапароскопической или робот-ассистированной операции. Многие часто недооценивают значение данного этапа, а ведь неправильное выполнение доступа может приводить к серьезным осложнениям, увеличивающим как травматичность операции, так и риск летального исхода. В настоящей главе мы обсудим различные методики формирования доступа при лапароскопических и робот-ассистированных операциях, которые, к слову, не имеют принципиальных отличий, а также их возможные осложнения.

Существует два основных типа формирования лапароскопического и робот-ассистированного доступа: закрытый и открытый. К закрытому доступу обычно относят технику иглой Вереша, а к открытому — технику Хассона. Каждый из них имеет свои преимущества и недостатки. Мы предпочитаем технику иглы Вереша из-за ее эффективности, простоты и удобства. Кроме того, описана техника прямой установки троакаров, но она применяется реже. Основные осложнения любого доступа связаны с риском повреждения кишечника, крупных сосудов брюшной стенки и ранения магистральных сосудов забрюшинного пространства, требующего конверсии. Подобные повреждения в редких случаях могут стать источником кровотечения, которое вызовет необходимость переливания крови и повторных операций, в некоторых случаях требующих конверсии. Пневмодиссекция предбрюшинного пространства является незначительным осложнением, поскольку газ быстро всасывается при условии, что последующая инсуффляция уже проводится в брюшную полость. Ряд осложнений диагностируют только в послеоперационном периоде, что утяжеляет их последствия. На раннем этапе кривой обучения значительная часть осложнений, связанных с лапароскопическими операциями, происходит при осуществлении доступа и установке троакаров [1], и их частота снижается с накоплением опыта [2].

Вне зависимости от техники формирования доступа в начале операции необходимо установить назо- или орогастральный зонд для декомпрессии желудка и катетер Фолея для опорожнения мочевого пузыря. Это снижает риск повреждения органов желудочно-кишечного тракта и мочевого пузыря вследствие их переполнения. Смысл закрытой техники доступа иглой Вереша заключается

в первичном проведении в брюшную полость специальной иглы, которая получила свое название в 1932 г. в честь венгерского врача-пульмонолога Яноша Вереша. В то время туберкулез был распространенным заболеванием, и одним из общепринятых методов лечения было создание искусственного пневмоторакса путем пункции плевральной полости. Пункция была чревата осложнениями и часто сопровождалась повреждением легкого. Янош Вереш предложил иглу, состоящую из двух частей: внутренней, тупоконечной, и наружной, с заостренным концом (рис. 1.1, а). Тупая часть иглы смещается назад при появлении сопротивления кожи и подлежащих межреберных мышц и возвращается в исходное положение при введении в плевральную полость, что препятствует повреждению легкого. В 1936 г. Вереш опубликовал свой опыт по 900 успешным пункциям. Однако вклад пульмонолога широко признали только в 1970-х гг. в связи с ростом популярности эндоскопии [3]. Современная игла Вереша имеет диаметр 2 мм и длину 12–15 см. Она имеет схожий принцип действия и состоит из наружной иглы с заостренным концом и внутренней тупоконечной части с муфтой и пружиной, которая выдвигается при попадании в полость, как описывал Вереш 75 лет назад. При анализе 155 987 гинекологических лапароскопических вмешательств было показано, что технику Вереша использовали в 81% случаев. В то же время при анализе 17 216 общехирургических операций лапароскопический доступ осуществляли иглой Вереша и по технике Хассона в 48 и 46% соответственно. У 6% пациентов устанавливали троакары напрямую [4].

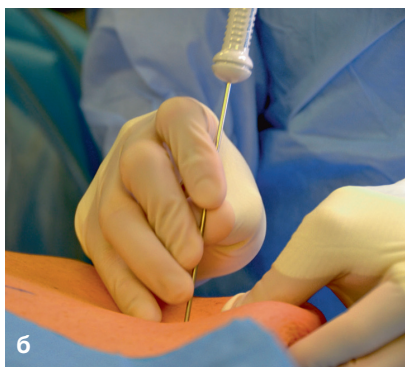


Рис. 1.1. (а) Кончик иглы Вереша. Внутренняя тупоконечная часть снабжена пружиной, за счет чего после прохождения иглой структур брюшной стенки и вхождения в брюшную полость выдвигается обратно. (б) Установка иглы Вереша. Для безопасного проведения иглу фиксируют. Показатель внутрибрюшного давления в начале инсуффляции должен составлять менее 10 мм рт.ст.

Чаше всего иглу Вереша проводят через пупок, поскольку в нем отсутствуют мышцы или жировая клетчатка между кожей и брюшиной. Пупочная грыжа является противопоказанием к использованию пупка для вхождения иглой Вереша в брюшную полость. При наличии рубцов после ранее перенесенных операций иглу Вереша лучше проводить на некотором от них удалении, обычно это расстояние 6 см. В зависимости от предпочтений хи-

ругра и комфорта, а также выполняемой операции иглу Вереша можно установить в любой точке передней брюшной стенки. Во всех случаях рекомендуется изучать предоперационные снимки на предмет анатомических аномалий или вариаций, например гепато- или спленомегалии. Кроме того, если пациент находится в положении на боку, при слишком латеральной установке иглы можно провести инсуффляцию забрюшинного пространства. Первый троакар необходимо устанавливать на расстоянии от иглы Вереша, поскольку при его введении брюшная стенка смещается вниз и кончик иглы может травмировать кишечник.

Основным преимуществом иглы Вереша является быстрый доступ в брюшную полость и низкий риск троакарных грыж. Недостатки метода связаны с установкой иглы вслепую и включают более высокий риск осложнений, таких как инсуффляция кишечника и кровотечение, хотя они встречаются редко.

Во время установки иглы Вереша «краник» на ней должен быть открыт, чтобы через иглу проходил воздух, благодаря чему кишечник и сальник могли смещаться вниз при приподнятой передней брюшной стенке.

Существует несколько способов проверки правильной установки иглы Вереша в брюшную полость (рис. 1.1, б).

1. Два «щелчка» — при установке иглы в брюшную полость происходит два щелчка: первый — при проколе фасции (апоневроза), а второй — при прохождении через париетальную брюшину.
2. Аспирация — к игле Вереша фиксируют шприц с физиологическим раствором и проводят аспирацию, чтобы подтвердить отсутствие крови или кишечного содержимого. При их аспирации можно удалить иглу Вереша с последующим тщательным осмотром брюшной полости после осуществления безопасного входа.
3. Тест «капли» — в иглу Вереша через павильон помещают каплю физиологического раствора. Если капля быстро стекает вниз по игле и исчезает, то игла, вероятнее всего, расположена в брюшной полости.
4. Низкое внутрибрюшное давление перед началом инсуффляции — показатель <10 мм рт.ст. — свидетельствует о правильном положении иглы. Авторы обычно медленно начинают инсуффляцию, подтверждая, что давление не превышает 10 мм рт.ст., а затем увеличивают скорость потока газа.

Некоторые хирурги используют только комбинацию вышеуказанных способов проверки. Некоторые не проводят тест с аспирацией или тест «капли». Но два «щелчка» и низкое внутрибрюшное давление должны быть при каждой правильной установке иглы Вереша. В ретроспективном исследовании показано, что двойной «щелчок», аспирация и капельный тест не всегда подтверждают правильное положение иглы в брюшной полости, и только внутрибрюшное давление перед началом инсуффляции менее 8 мм рт.ст. является показательным [5]. Тест «капли» показал информативность у пациентов с морбидным ожирением, когда внутрибрюшное давление перед началом инсуффляции может иметь высокое пограничное значение в связи с компрессией брюшной полости большим животом.

Некоторые хирурги выполняют тест свободного перемещения иглы из стороны в сторону, что также может указывать на ее правильное положение. Однако данный прием использовать не рекомендуется, поскольку он может превратить небольшое отверстие в сосуде или в кишечнике размером 1,6 мм (диаметр иглы Вереша) в значительно более серьезную проблему за счет дополнительного повреждения.

У пациентов с морбидным ожирением на период установки троакара можно временно повысить давление инсuffляции до 20 мм рт.ст., чтобы приподнять живот, а после установки всех троакаров снизить его до рабочих цифр (15 мм рт.ст.). Временное повышение давления до 20 мм рт.ст. не приводит к серьезным последствиям для сердечно-сосудистой или дыхательной системы. Данный маневр позволяет увеличить расстояние между передней брюшной стенкой и органами брюшной полости, а также сделать брюшную стенку более напряженной, что важно для контроля осевого усилия при установке троакаров [2]. Показано, что расстояние от бифуркации аорты до пупка увеличивается с 0,6 см при давлении 12 мм рт.ст. до 5,9 см при давлении 25 мм рт.ст. [6]. При этом нельзя забывать снижать давление инсuffляции до 15 мм рт.ст. после установки троакаров.

При открытой технике Хассона выполняют небольшой кожный разрез и проводят диссекцию тупым путем до фасции. Затем на фасцию накладывают швы-держалки с обеих сторон и фиксируют их зажимом. Фасцию рассекают, для того чтобы через нее можно было провести троакар. Слишком большой разрез может привести к утечке газа и сложностям с поддержанием давления пневмоперитонеума. После вскрытия фасции проводится тупая диссекция до брюшины, которую захватывают пинцетом или гемостатическим зажимом, приподнимают и вскрывают острым путем. В брюшную полость вводят палец для исключения кишечных спаек в области введения троакара. После этого можно безопасно установить в брюшную полость тупоконечный троакар под визуальным контролем. Троакар фиксируют к фасции предварительно наложенными швами-держалками, чтобы он не сместился во время операции. Некоторые троакары, разработанные для техники Хассона, на дистальном конце имеют баллон, который можно раздуть в брюшной полости и подтянуть вверх для компрессии брюшной стенки, что позволяет снизить риск случайного смещения троакара и утечки газа. Кроме того, на проксимальном конце троакара может быть губка, которую прижимают к коже, чтобы герметично фиксировать троакар. Недостатки техники Хассона включают в себя время на его установку и более высокий риск утечки газа во время операции, особенно у пациентов с ожирением. В случае утечки газа для сохранения давления можно сдавить троакар вазелиновой марлей, наложить на кожу бельевую цапку или дополнительно прошить фасцию, чтобы она лучше обхватывала троакар.

Из-за более высокого риска повреждений не рекомендуется устанавливать троакары напрямую после поднятия брюшной стенки без создания пневмоперитонеума или без применения открытой техники Хассона.

Осложнения лапароскопического доступа

К счастью, повреждения при формировании лапароскопического доступа встречаются относительно редко — от 0,05 до 0,3% [7]. При этом многие авторы признают, что частота осложнений в значительной степени занижается. При опросе 407 канадских гинекологов выявлено, что не менее 25% из них получали осложнения при осуществлении доступа [8]. Поскольку большинство исследований проводятся опытными хирургами в центрах с большим потоком пациентов, частота осложнений будет ниже, чем во время освоения кривой обучения. Примерно 13–50% повреждений сосудов и 40–50% травм кишечника диагностируют только в послеоперационном периоде [2, 7].

Одной из основных причин летальности при осуществлении лапароскопического доступа является повреждение магистральных сосудов, с показателями летальности до 15%. Это вторая по частоте причина смертности после анестезиологических осложнений в лапароскопической хирургии [9]. Повреждение магистральных сосудов на этапе формирования доступа может произойти как при установке иглы Вереша, так и установке троакаров. Как правило, при повреждении сосуда иглой Вереша последнюю можно удалить. Важно помнить, что у худых пациентов расстояние от передней брюшной стенки до забрюшинного пространства и магистральных сосудов может не превышать 2 см [2]. Из забрюшинных сосудов чаще всего травмируют правую общую подвздошную артерию, поскольку она проходит непосредственно кзади от пупка. Самым частым осложнением при формировании доступа является повреждение нижних эпигастральных сосудов. При выявлении повреждения и активном кровотечении необходимо провести через разрез фасции катетер Фолея, раздуть баллон и подтянуть катетер, чтобы временно остановить кровотечение, пока не будет осуществлен окончательный гемостаз. При необходимости можно придать натяжение на катетер, оставив его на 24 ч и удалить на следующий день. Также авторы прошивают брюшную стенку через всю толщу выше и ниже места кровотечения и снимают швы через 24 ч [10]. При этом можно использовать специальные устройства, например иглу Картера-Томасона для наложения швов выше и ниже травмированного сосуда.

Как указывалось выше, если при установке иглы Вереша имеет место подозрение на повреждение сосуда, ее можно удалить и ввести в другом месте с последующим тщательным осмотром брюшной полости после осуществления безопасного доступа. В зависимости от предпочтений хирурга можно перейти на технику Хассона. Если при удалении обтуратора в троакаре имеется кровь, его нельзя удалять, поскольку имеется риск повреждения крупных сосудов. В таких случаях следует рассмотреть конверсию на лапаротомию. К сожалению, не все повреждения сосудов диагностируют интраоперационно; в ряде случаев кровотечение из забрюшинных сосудов выявляют только в послеоперационном периоде.

Повреждение кишечника является третьей причиной смерти при лапароскопических операциях, после анестезиологических осложнений и повреждения сосудов. К сожалению, повреждения кишечника часто выявляют после

операции, при значительном ухудшении состояния больного. Летальность при повреждении кишечника составляет 2,5–5,0% [2, 7]. Поздняя диагностика и возраст старше 59 лет являются независимыми прогностическими факторами смерти при повреждении кишечника. Одним из вариантов повреждения, которое легко пропустить, является проведение троакара насквозь через петлю кишки. Другими словами, троакар проходит через просвет кишечника и выходит с другой стороны, при этом повреждение не определяется, если хирург не проводит остальные троакары под визуальным контролем, а затем не осматривает первый доступ (при использовании закрытой техники). Для того чтобы снизить риск повреждения кишечника, инструменты должны находиться в поле зрения; кроме того, нельзя прилагать усилия при проведении инструментов через боковые ассистентские троакары. При ощущении сопротивления инструмент оставляют на месте и дальнейшее проведение осуществляется под визуальным контролем.

Для снижения риска летальности и осложнений крайне важное значение имеет как можно более ранняя диагностика повреждений кишечника. Самым частым проявлением является выраженная боль в области одного из троакаров, вздутие живота, диарея и лейкопения с последующей острой сердечно-сосудистой недостаточностью вследствие сепсиса в течение 96 ч после операции [11]. По данным Bishoff и соавт., тошнота, рвота, динамическая кишечная непроходимость и разлитая боль в животе не являются частыми симптомами повреждения кишечника. Ни у кого из пациентов не наблюдался лейкоцитоз или перитонеальные симптомы, и только у одного больного была фебрильная температура $>38^{\circ}\text{C}$. Важнейшее значение имеет клиническое наблюдение, и при появлении нетипичных симптомов после операции рекомендуется выполнить компьютерную томографию (КТ) с применением перорального контрастного вещества.

Whoугul и соавт. [12] проанализировали 629 троакарных повреждений в течение 3-летнего периода, используя данные Комитета по контролю за лекарственными веществами и пищевыми добавками США (FDA). Производителям необходимо официально фиксировать осложнения, связанные с медицинскими устройствами, что утверждено Актом о безопасности медицинских устройств, одобренным Конгрессом в 1990 г. В свою очередь, клиники обязаны сообщать обо всех летальных случаях, связанных с применением различных устройств, как в FDA, так и производителю. По серьезным повреждениям сообщается либо в FDA, либо производителю, а последний должен передать информацию в FDA в течение 30 дней.

Так, из 629 троакарных повреждений, проанализированных Whoугul и соавт., 32 привели к летальному исходу, из них 26 (81%) — вследствие повреждения сосудов и 6 (19%) — в результате повреждения висцеральных органов (преимущественно кишечника). Среди повреждения сосудов, повлекших за собой летальный исход, в 23% было повреждение аорты, а 15% — нижней полой вены. Остальные случаи были связаны с травмой подвздошных или других сосудов. Что касается летальных исходов после повреждения кишечника, ни одно из них не было диагностировано интраоперационно. Следует отметить,

что из четырех случаев у одного пациента имела место коагулопатия, не выявленная до операции, у другого — недиагностированная аневризма брюшного отдела аорты, еще у одного троакар повторно ввели в брюшную полость без предварительной инсуффляции, а у четвертого пациента хирург проводил свою первую операцию. Анализ всех повреждений, описанных в данном исследовании, показывает, что в 9% случаев происходит одновременное повреждение кишечника и сосудов.

При установке лапароскопических троакаров необходимо помнить об анатомии. Расстояние между забрюшинными сосудами и передней брюшной стенкой составляет всего 3–4 см и может не превышать 2 см у худых пациентов. После создания пневмоперитонеума или при подтягивании вверх передней брюшной стенки бельевыми цапками в области планируемой установки троакара можно увеличить это расстояние до 8–14 см [12]. Следует проявлять особую осторожность при установке троакаров у лиц с дряблой брюшной стенкой, например при атрофии мышц и у женщин с множественной беременностью в анамнезе. В таких случаях передняя брюшная стенка располагается ближе к забрюшинным сосудам. При установке троакара через пупок обычно рекомендуется держать его под углом 90° к коже для осуществления прямого доступа в брюшную полость, чтобы не расслаивать брюшную стенку. Также следует помнить, что бифуркация аорты расположена примерно на уровне подвздошного гребня. Одним из наиболее важных моментов в лапароскопии является контроль над осевой силой при введении троакаров; это может быть единственным элементом профилактики тяжелого повреждения сосудов. Для каждого пациента осевая сила, необходимая для правильной и безопасной установки троакаров, отличается, но это обучаемый моторный и когнитивный навык с вовлечением мышечной памяти. В исследованиях показано, что осевую силу легче контролировать, если требуемое усилие минимально по отношению к общей силе верхней половины тела хирурга [13]. Заслуживают внимания и другие факторы, связанные с мышечной памятью и проприоцепцией, например высота операционного стола и желание дотянуться через стол, чтобы поставить боковой троакар [7]. Троакары должны быть направлены к зоне интереса, чтобы избежать повреждения фасции при проведении инструментов и диссекции брюшной стенки.

Наконец, лапароскопия и установка троакаров связаны с небольшим риском газовой эмболии, которая может привести к летальному исходу. При обзоре 489 335 лапароскопических операций с применением закрытой техники установки троакаров частота газовой эмболии составила 0,001%. При использовании техники Хассона данное осложнение не описано вовсе [2, 14]. У пациента при газовой эмболии может развиваться аритмия, тахикардия и цианоз, вплоть до сердечно-сосудистого коллапса. Анестезиолог обращает внимание на резкое повышение концентрации углекислого газа в конце выдоха (EtCO_2), а при аускультации определяется шум «мельничного колеса». В таком случае хирург должен незамедлительно десуффлировать брюшную полость (выпустить газ) и перевести пациента в положение на левом боку с опущенным вниз головным концом (прием Дюранта). Это позволяет уменьшить количество газа,

попадающего из правых отделов сердца в малый круг кровообращения, в результате чего газ остается в камерах сердца и постепенно абсорбируется [6]. При отсутствии эффекта дополнительные мероприятия включают в себя гипервентиляцию для повышения выделения CO_2 и установку центрального венозного катетера или катетера в легочную артерию для аспирации газа. В редких случаях, когда не помогают другие методы, определенную эффективность имеет гипербарическая оксигенация [15, 16].

Типы троакаров

В настоящее время доступно несколько типов троакаров. Для снижения риска развития троакарных грыж авторы предпочитают использовать аксиально расширяющиеся троакары без лезвий (рис. 1.2, а). К другим типам троакаров относятся: одноразовые троакары, закрытые режущие троакары, оптические троакары и радиально расширяющиеся троакары. Их устанавливают после инсуффляции брюшной полости через иглу Вереша и всегда под визуальным контролем. При установке любого троакара важно контролировать глубину указательным пальцем доминантной руки. Мы также используем оптические троакары, которые позволяют провести лапароскоп диаметром 5 или 10 мм в канюлю троакара и напрямую визуализировать слои мышц и подкожный жир по мере углубления троакара, чтобы контролировать входение в брюшную полость (рис. 1.2, б). Оптические троакары имеют полый обтуратор с наконечником, через который можно проводить лапароскоп с целью визуализации каждого слоя брюшной стенки. Оптические троакары разделяются на троакары с лезвием (Visiport, US Surgical, Norwalk, CT) и без лезвия (Optiview, Ethicon, Cincinnati, OH). Большое преимущество оптических троакаров заключается в возможности визуализировать каждый слой брюшной стенки во время установки первого троакара, и поэтому их настоятельно рекомендуется использовать при всех лапароскопических операциях. К сожалению, к обтуратору доступных в настоящее время оптических троакаров нельзя присоединить роботическую камеру.

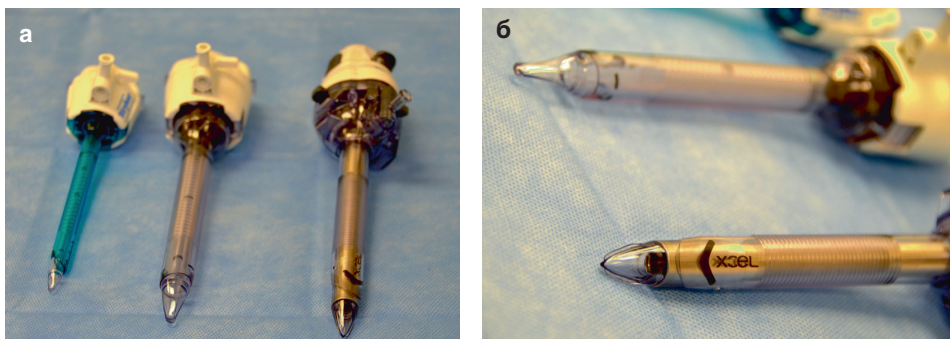


Рис. 1.2. (а) Расширяющиеся троакары без лезвий. (б) Обратите внимание на ребра на боковых поверхностях троакара, разделяющие и раздвигающие фасцию, в отличие от лезвия, которое режет ткани