

СОДЕРЖАНИЕ

Предисловие	4
Благодарность	5
Список сокращений и условных обозначений	6
Краткий словарь электрокардиографических терминов	7
Историческая справка	10
ЧАСТЬ I. Электрокардиография.	
Практическое руководство-справочник для врачей	13
<i>Предметный указатель разделов 1–4.</i>	<i>17</i>
Раздел 1. Функции и основы электрофизиологии сердца	19
Раздел 2. Методика регистрации ЭКГ и порядок проведения электрокардиографии	25
Раздел 3. Формирование элементов нормальной ЭКГ	39
Раздел 4. Параметры нормальной ЭКГ. Позиционные и идиопатические изменения ЭКГ у здоровых	56
Раздел 5. Диагностика и дифференциальная диагностика ЭКГ-изменений.	65
<i>Предметный указатель раздела 5.</i>	<i>67</i>
ЧАСТЬ II. Самоконтроль базовых знаний по расшифровке ЭКГ.	177
Раздел 6. Самоконтроль базовых знаний по расшифровке ЭКГ.	179
ЧАСТЬ III. Фразеология и стилистика электрокардиографических заключений	293
<i>Предметный указатель разделов 7, 8.</i>	<i>297</i>
Раздел 7. Фразеологизмы (шаблоны), рекомендуемые для оформления ЭКГ-заключений	299
Раздел 8. Стилистика и алгоритмы оформления первичных и повторных ЭКГ-заключений.	305
Раздел 9. Примеры оценок ЭКГ и формулировок ЭКГ-заключений.	319
Список использованной и рекомендуемой литературы	350
Приложение. Дополнительная справочная информация по ЭКГ	353
<i>Предметный указатель раздела «Приложение»</i>	<i>355</i>

*Посвящается
светлой памяти моих учителей,
докторам медицинских наук, профессорам,
заслуженным деятелям науки Российской Федерации
Дамиру Алиму Матвеевичу,
Померанцеву Владимиру Петровичу*

ПРЕДИСЛОВИЕ

В связи с процессом реформирования отечественного здравоохранения стала повсеместно проявляться заинтересованность во врачебных кадрах, имеющих не только хорошую профильную подготовку по основному виду врачебной деятельности, но и одновременно достаточно уверенно владеющих базовыми методами функциональной диагностики, в том числе знанием практической электрокардиографии, навыками анализа и клинической оценки ЭКГ, чему, несомненно, будет способствовать настоящий труд. Книга написана в формате электрокардиографического руководства-справочника, состоящего из трех частей.

В I части книги с названием «Электрокардиография. Практическое руководство-справочник для врачей» дается краткое классическое описание электрофизиологии сердца, электрокардиографических симптомов и синдромов ЭКГ, общих принципов методологии анализа электрокардиограмм. По сравнению с 2-м изданием данный **раздел книги переработан и дополнен значительным количеством новых иллюстративных материалов.**

II часть книги предназначена для самоконтроля базовых знаний по оценке ЭКГ. Включает контрольные вопросы (в двух вариантах), ситуационные задачи и атлас фрагментов ЭКГ. Этот раздел книги позволяет пользователю самостоятельно объективно оценить собственный уровень базовых знаний по анализу и расшифровке ЭКГ, при выявлении пробелов в которых они могут быть оперативно устранены с помощью имеющейся информации **в I части настоящего издания.**

III часть книги посвящена вопросам «Фразеологии и стилистики электрокардиографических заключений», в ней читателю широко представлены разнообразные примеры профессионального оформления ЭКГ-заключений.

ЧАСТЬ I

ЭЛЕКТРОКАРДИОГРАФИЯ

Практическое руководство-справочник
для врачей



Разделы

1–4

- Раздел 1. ФУНКЦИИ И ОСНОВЫ
ЭЛЕКТРОФИЗИОЛОГИИ СЕРДЦА**
- Раздел 2. МЕТОДИКА РЕГИСТРАЦИИ ЭКГ
И ПОРЯДОК ПРОВЕДЕНИЯ
ЭЛЕКТРОКАРДИОГРАФИИ**
- Раздел 3. ФОРМИРОВАНИЕ ЭЛЕМЕНТОВ
НОРМАЛЬНОЙ ЭКГ**
- Раздел 4. ПАРАМЕТРЫ НОРМАЛЬНОЙ ЭКГ.
ПОЗИЦИОННЫЕ И ИДИОПАТИЧЕСКИЕ
ИЗМЕНЕНИЯ ЭЛЕКТРОКАРДИОГРАММ
У ЗДОРОВЫХ**

ПРЕДМЕТНЫЙ УКАЗАТЕЛЬ

Разделы 1–4

Индекс ¹	Содержание	Стр.
	Раздел 1. Функции и основы электрофизиологии сердца	19
1.1	Функции сердца	19
<i>1.1.1</i>	<i>Функция автоматизма</i>	19
<i>1.1.2</i>	<i>Функция проводимости</i>	19
<i>1.1.3</i>	<i>Функция возбудимости</i>	21
<i>1.1.4</i>	<i>Функция сократимости</i>	21
1.2	Основы электрофизиологии сердца	22
<i>1.2.1</i>	<i>Электрограмма одиночного мышечного волокна</i>	22
<i>1.2.2</i>	<i>Формирование ЭКГ при распространении волны возбуждения</i>	22
	Раздел 2. Методика регистрации ЭКГ и порядок проведения электрокардиографии	25
2.1	Общие принципы регистрации ЭКГ	25
2.2	Стандартные отведения от конечностей (биполярные отведения)	25
2.3	Усиленные отведения от конечностей (униполярные отведения)	26
2.4	Шестиосевая система координат	27
2.5	Грудные отведения (униполярные)	28
2.6	Дополнительные ЭКГ-отведения	29
<i>2.6.1</i>	<i>Примеры дополнительных грудных отведений</i>	31
2.7	Отражение на ЭКГ областей левого желудочка	32
2.8	Порядок проведения электрокардиографии	32
<i>2.8.1</i>	<i>Общие положения</i>	32
<i>2.8.2</i>	<i>Порядок подключения проводов к электродам</i>	33
<i>2.8.3</i>	<i>Последовательность записи и оформление бланка ЭКГ</i>	33
2.9	Функциональные пробы и дополнительные методы исследования ЭКГ	34
2.10	Техногенные причины изменений ЭКГ	34

¹ Здесь и далее в последующих разделах для оперативного нахождения необходимой информации **слева каждой позиции присвоен индекс**. Его первая цифра — означает номер раздела, вторая — номер пункта данного раздела, третья — номер подпункта (все пункты обозначены обычным шрифтом, подпункты — *выделены курсивом*).

Пример:

<i>1.1.1</i>	<i>Функция автоматизма</i>	
--------------	----------------------------	--

Первая цифра индекса означает — 1-й раздел, вторая — 1-й пункт данного раздела, третья — 1-й подпункт данного пункта. Все выделено курсивом, так как это подпункт.

Ин-декс ¹	Содержание	Стр.
	Раздел 3. Формирование элементов нормальной ЭКГ	39
3.1	Общая характеристика отдельных элементов ЭКГ (перевод секунд в миллисекунды)	39
3.2	Принципы формирования зубцов ЭКГ	40
3.2.1	<i>Формирование зубцов P</i>	41
3.2.2	<i>Интервал P–Q(R)</i>	44
3.2.3	<i>Желудочковый комплекс QRST</i>	44
3.2.4	<i>Формирование зубцов Q</i>	44
3.2.5	<i>Формирование зубцов R</i>	46
3.2.6	<i>Интервал внутреннего отклонения (ИВО)</i>	48
3.2.7	<i>Формирование зубцов S</i>	49
3.2.8	<i>Сегмент ST</i>	50
3.2.9	<i>Формирование зубцов T</i>	50
3.2.10	<i>Интервал Q–T (QRST)</i>	53
	Раздел 4. Параметры нормальной ЭКГ. Позиционные и идиопатические изменения электрокардиограмм у здоровых	56
4.1	Зубцы P в норме (табл. 4.1)	56
4.2	Предельная длительность интервала P–Q в зависимости от возраста и ЧСС (табл. 4.2)	56
4.3	Зубцы Q в норме (табл. 4.3)	56
4.4	Допустимые колебания депрессии и элевации сегмента ST в норме (табл. 4.4)	57
4.5	Зубцы T в норме (табл. 4.5)	58
4.6	Длительность интервала Q–T в норме, в зависимости от ЧСС (табл. 4.6)	58
4.7	Предельная длительность скорректированного интервала Q–T _c в норме, в зависимости от ЧСС и пола (табл. 4.7)	59
4.8	Проводимость в норме	59
4.9	Влияние поворотов сердца вокруг переднезадней оси на конфигурацию комплекса QRS	59
4.10	Повороты сердца вокруг продольной оси	60
4.11	Повороты сердца вокруг поперечной оси (верхушкой вперед или назад)	62
4.12	Идиопатические изменения ЭКГ у здоровых (табл. 4.8)	63

Раздел 1. ФУНКЦИИ И ОСНОВЫ ЭЛЕКТРОФИЗИОЛОГИИ СЕРДЦА

1.1. Функции сердца

Сердце обладает рядом функциональных свойств, которые обеспечивают выполнение им интегральной насосной функции.

1.1.1. Функция автоматизма

Автоматизм — способность сердца вырабатывать электрические импульсы без внешнего воздействия. Автоматизмом обладают клетки водителей ритма — **пейсмекеры**.

Центры автоматизма

Центр автоматизма 1-го порядка (в норме 60–80 имп/мин):

- синоатриальный (синусовый) узел (СА-узел).

Центры автоматизма 2-го порядка (в норме 40–60 имп/мин):

- атриовентрикулярное соединение (АВ-соединение);
- проводящая система предсердий и желудочков.

Центры автоматизма 3-го порядка (в норме 25–45 имп/мин):

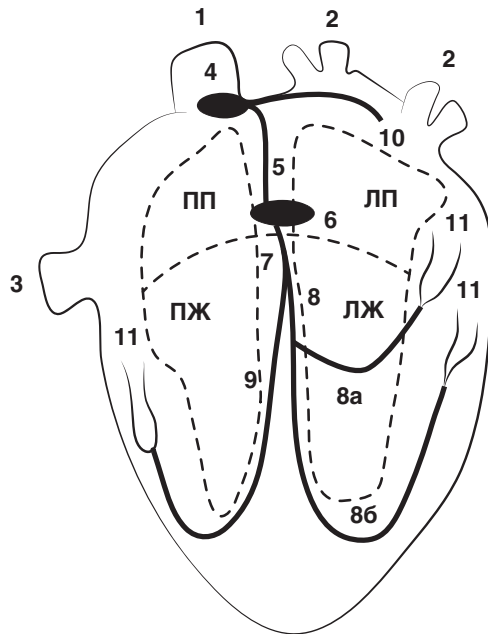
- нижняя часть пучка Гиса (п. Гиса), его ветви;
- волокна Пуркинье.

СЛЕДУЕТ ПОМНИТЬ

В норме единственным водителем ритма сердца является СА-узел, он подавляет активность других центров автоматизма. На СА-узел и проводящую систему сердца оказывают влияние симпатическая (увеличивает автоматизм) и парасимпатическая (снижает автоматизм) нервные системы.

1.1.2. Функция проводимости

Проводимость — способность волокон проводящей системы сердца (рис. 1.1) и сократительного миокарда к проведению возбуждения в различные отделы сердца, при этом скорость проведения последнего значительно меньше. Последовательность прохождения возбуждения по проводящей системе сердца в норме представлена ниже.



- | | |
|-----------------------------|--|
| 1. Верхняя полая вена | 8а. Передняя ветвь левой ножки п. Гиса |
| 2. Легочные вены | 8б. Задняя ветвь левой ножки п. Гиса |
| 3. Нижняя полая вена | 9. Правая ножка п. Гиса |
| 4. Синусовый узел | 10. Межпредсердный путь |
| 5. Межузловой путь | 11. Волокна Пуркинье |
| 6. Атриовентрикулярный узел | ПП/ЛП — правое/левое предсердие |
| 7. Общий ствол п. Гиса | ПЖ/ЛЖ — правый /левый желудочек |
| 8. Левая ножка п. Гиса | |

Рис. 1.1. Схема проводящей системы сердца

- Сначала возбуждается правое предсердие → затем правое + левое → в конце — только левое (время охвата возбуждением предсердий не более 0,10 с). Вектор возбуждения по предсердиям: **сверху вниз и немного влево**.
- В АВ-узле происходит **физиологическая задержка волны возбуждения** (скорость проведения $2-5 \text{ см}\cdot\text{с}^{-1}$), что обеспечивает строгую последовательность возбуждений: сначала предсердий, а затем — желудочков. Малая скорость проведения в АВ-узле играет также блокирующую (защитную) роль, так как может пропустить из предсердий в желудочки **не более 180–220 имп/мин**, поэтому при большей частоте сердечного ритма часть импульсов блокируется — **возникает частичная АВ-блокада проведения**.
- Из АВ-узла волна возбуждения переходит на предсердно-желудочковый пучок Гиса, его основные ветви — ножки п. Гиса (скорость

проведения $100–150 \text{ см}\cdot\text{с}^{-1}$), волокна Пуркинье (скорость проведения $300–400 \text{ см}\cdot\text{с}^{-1}$). **Большая скорость проведения импульса по желудочкам обеспечивает практически одновременное их возбуждение и эффективный выброс крови.**

Для понимания механизма формирования зубцов ЭКГ необходимо помнить последовательность охвата возбуждением желудочков. Волокна Пуркинье располагаются в основном субэндокардиально, поэтому эти отделы возбуждаются раньше, далее волна деполяризации перемещается субэпикардиально.

- Возбуждение охватывает сначала среднюю треть левой части межжелудочковой перегородки, вектор движется слева направо, и возбуждение охватывает ее нижнюю часть.
- Практически одновременно возникает возбуждение — апикальной, передней, задней и боковой стенок правого, а затем и левого желудочка. **Вектор возбуждения направлен сверху вниз и направо.**
- Левый желудочек возбуждается в той же последовательности, что и правый: апикальная, передняя, задняя и боковая стенки. **Вектор возбуждения ориентирован сверху вниз и налево.** Последними деполяризируются базальные отделы левого, правого желудочков и межжелудочковой перегородки. **Вектор направлен вверх и слегка направо.** В норме возбуждение желудочков происходит **за $0,08–0,10 \text{ с}$.**

1.1.3. Функция возбудимости

Возбудимость — способность проводящей системы сердца и сократительного миокарда возбуждаться под влиянием электрических импульсов. Возбудимость сердца характеризуется возникновением трансмембранного потенциала (электрического тока) с последующим возбуждением сократительного миокарда. Возбудимость миокарда различна в разные фазы формирования трансмембранного потенциала. В начале его формирования (фазы 0, 1-я, 2-я) — **абсолютный рефрактерный период** миокардиального волокна, в конце (фаза 3-я) — **относительный рефрактерный период**, дополнительный сильный стимул, в этой фазе может вызвать повторное возбуждение миокарда. **Полное восстановление возбудимости миокарда возникает во время диастолы (фаза 4-я).**

1.1.4. Функция сократимости

Сократимость — способность миокарда к сокращению в ответ на его возбуждение.

1.2. Основы электрофизиологии сердца

1.2.1. Электрограмма (ЭГ) одиночного мышечного волокна

В состоянии покоя вся наружная поверхность клеточной мембраны заряжена (+), разность потенциалов отсутствует, поэтому на электрограмме (АГ) *записывается изолиния*. При возбуждении миокардиального волокна — деполяризованный участок (–), поляризованный (в состоянии покоя) — знак (+), между ними возникает разность потенциалов, на ЭГ появляется *«положительный зубец»*, когда все волокно охвачено возбуждением (–) электродвижущая сила (ЭДС) = 0, на ЭГ *снова появится изолиния*. Процесс реполяризации (+) начинается с места, где начиналась деполяризация (–), в результате снова возникает разность потенциалов — на ЭГ появляется *«отрицательный зубец»*, однако скорость реполяризации меньше скорости деполяризации, поэтому ее продолжительность *больше*, а амплитуда — *меньше*.

СЛЕДУЕТ ПОМНИТЬ

На форму зубца ЭГ оказывает влияние не только электрическая активность мышечного волокна, но и место расположения отрицательного (–) и положительного (+) электродов.

1.2.2. Формирование ЭКГ при распространении волны возбуждения

Диполь — двойной слой зарядов на границе возбужденной (–) и невозбужденной (+) частей мышечного волокна.

СЛЕДУЕТ ПОМНИТЬ

Вектор любого диполя направлен от отрицательного полюса к положительному. Направление движения волны деполяризации по одиночному мышечному волокну совпадает с вектором диполя, а при реполяризации эта направленность обратная (рис. 1.2).

Если вектор диполя направлен в сторону положительного электрода — формирует-ся положительный зубец ЭГ, в сторону отрицательного электрода — отрицательный зубец ЭГ, перпендикулярно оси отведения — изолиния (рис. 1.2).

Вокруг источника тока всегда имеется электрическое поле, поэтому ЭДС можно зарегистрировать не только с поверхности диполя, но и на некотором расстоянии от него. Оси отведений могут располагаться параллельно, перпендикулярно и под углом к вектору диполя (рис. 1.3).

Сердце условно можно рассматривать как единый диполь, в окружающем его проводнике (теле), ЭДС которого можно зарегистрировать с помощью электродов на поверхности тела.

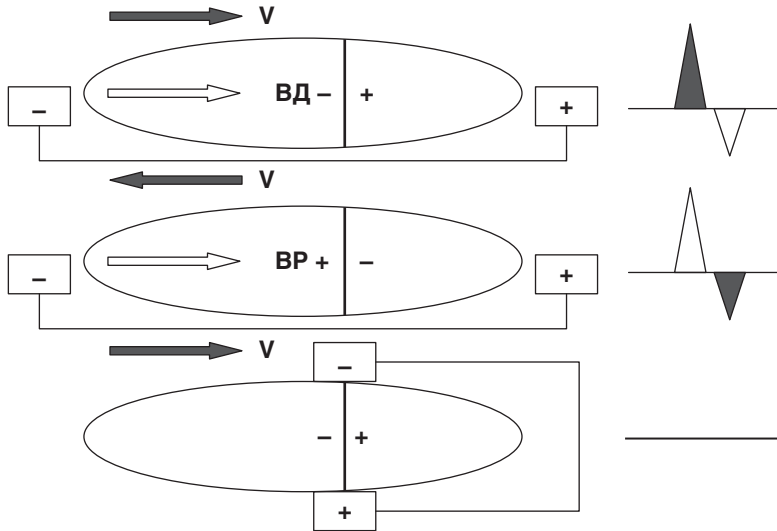


Рис. 1.2. Направление вектора диполя (V), волн деполяризации (ВД) и реполяризации (ВР) одиночного мышечного волокна, механизм формирования зубцов ЭГ

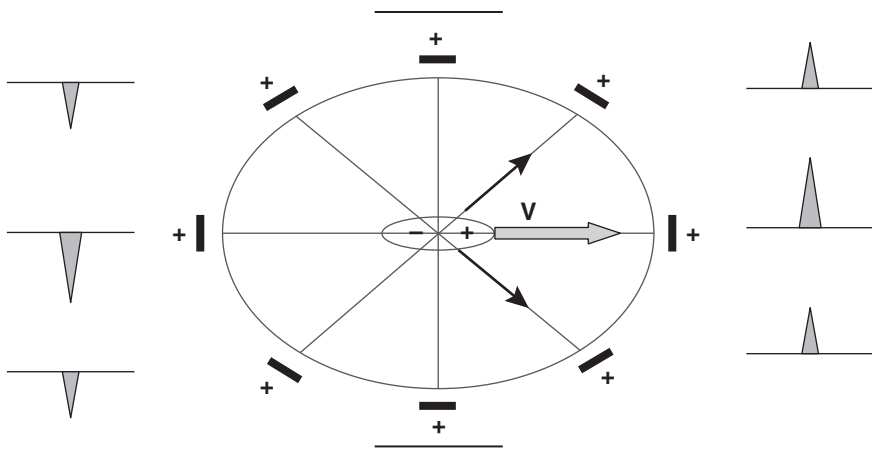


Рис. 1.3. Зависимость формы ЭГ от расположения положительного (активного) электрода

В процессе возбуждения вектор сердца постоянно меняет свою величину и ориентацию (**образуются суммарные моментные векторы**). Последовательное смещение суммарных моментных векторов описывает **векторную петлю**, из которых складывается **средний результирующий вектор ЭДС сердца**.

ДЛЯ ОПРЕДЕЛЕНИЯ ВЕЛИЧИНЫ И КОНФИГУРАЦИИ ЭКГ-КОМПЛЕКСОВ СЛЕДУЕТ ИСПОЛЬЗОВАТЬ ПРАВИЛО РАЗЛОЖЕНИЯ ВЕКТОРОВ.

- Если два вектора однонаправлены и параллельны друг другу, происходит их суммирование, результирующий вектор направлен в ту же сторону.



- Если два вектора разнонаправлены, из большего вектора вычитается меньший.



- Если два вектора направлены под углом друг к другу, то результирующий вектор исходит из угла этих векторов (рис. 1.3).



- На величину зубцов оказывает влияние расстояние от источника ЭДС.
- Моментный вектор — суммарный вектор элементарных сердечных диполей, в разные моменты волны возбуждения сердца.
- Средний результирующий вектор — интегральный вектор ЭДС сердца в течение всего периода возбуждения сердца.

СЛЕДУЕТ ПОМНИТЬ

Характер зубцов QRS в I и III отведениях отражает этапы возбуждения желудочков:

- межжелудочковой перегородки (зубцы qI и rIII);
- преимущественно левого желудочка (регистрируется основной зубец QRS, например R I);
- преимущественно базальных отделов желудочков (зубцы S I, III).

При полном возбуждении желудочков — разность потенциалов отсутствует, на ЭКГ регистрируется изоэлектрическая линия — сегмент RS—T.

В НОРМЕ

- Деполяризация происходит от эндокарда к эпикарду.
- Реполяризация происходит от эпикарда к эндокарду.